

PAGET VULVAR TRATADO CON IMIQUIMOD TÓPICO

Gazabat Barbado, E; Madrid Gómez de Mercado, MD; Carmona Barnosi, Ana; García Soria, V; Remezal Solano, M; Gómez Monreal, B; Nieto Díaz, A
Hospital Clínico Universitario Virgen de la Arrixaca

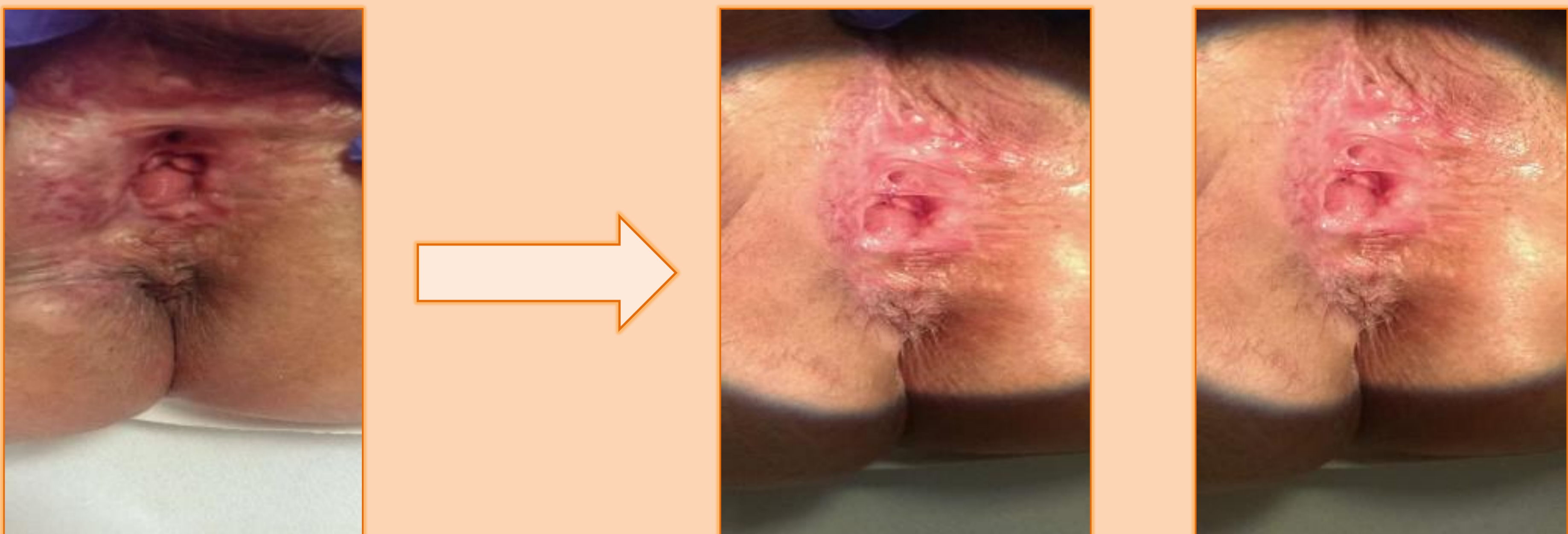
INTRODUCCIÓN

La enfermedad de Paget extramamaria (EMPD) corresponde al 1% de las neoplasias vulvares. Es una lesión intraepitelial no escamosa que ocurre comúnmente en la región anogenital, pero puede surgir en cualquier área de piel o mucosa, en la mayoría de los casos no existe asociación con otra neoplasia subyacente. Es típica de mujeres postmenopáusicas y aparece como una lesión eritematosa, eczematoide o pruriginosa. La extirpación quirúrgica local es el tratamiento estándar, aunque existen otros tratamientos como la ablación con láser, terapia fotodinámica, radioterapia o quimioterapia tópica. Sin embargo, la recaída ocurre en más del 30% de los pacientes por lo que un enfoque más conservador puede ser de beneficio cuando no hay evidencia de un adenocarcinoma subyacente.

El tratamiento con imiquimod puede ser adecuado para evitar cirugías repetidas y mutilantes. El imiquimod es un inmunomodulador que induce una mejora de la función inmune a nivel local y modifica la respuesta biológica del tumor, con una tasa de respuesta que van desde el 52-80%, y una tasa de recurrencia del 19%, según la literatura descrita.

CASO CLÍNICO

Paciente de 71 años, con enfermedad de Paget recidivante diagnosticada en 2005, recibiendo en 4 ocasiones tratamiento quirúrgico, además de braquiterapia. Pese a los diversos tratamientos, el Paget vulvar persiste, por lo que se ofrece la posibilidad de realizar un tratamiento médico conservador con imiquimod tópico al 5%. La pauta de tratamiento fue de 3 aplicaciones a la semana durante 16 semanas, produciéndose una desaparición en un primer momento de las placas eczematosas y finalmente una respuesta completa al tratamiento.



CONCLUSIÓN

El tratamiento estándar para la enfermedad de Paget vulvar es la resección quirúrgica, pero puede ser tratada con éxito con el imiquimod tópico. Específicamente, el imiquimod adyuvante es una opción de tratamiento factible y eficaz para las mujeres con márgenes de resección implicados después de la cirugía. Las ventajas de la terapia con imiquimod son: la morbilidad mínima asociada, así como la autoaplicación por parte del paciente. Debe validarse la frecuencia de aplicación y la duración total del tratamiento. Además el seguimiento a largo plazo de estos pacientes es obligatorio.

BIBLIOGRAFÍA

- Cowan R.A., Black D.R., Hoang L.N., Park K.J., Soslow R.A., Backes F.J. **A pilot study of topical imiquimod therapy for the treatment of recurrent extramammary Paget's disease.** Gynecol. Oncol. 2016;142(1):139-143.
- Dogan A, Hilal Z, Krentel H, Cetin C, Hefler LA, Grimm C, Tempfer CB. **Paget's Disease of the Vulva Treated with Imiquimod: Case Report and Systematic Review of the Literature.** Gynecol Obstet Invest 2017; 82(1):1-7. doi:.
- Feldmeyer L, Kerl K, Kamarashev J, et al. **Treatment of vulvar Paget disease with topical imiquimod: a case report and review of the literature.** J Dermatol Case Rep 2011;2013:42-6
- Machida H., Moeini A., Roman L.D., and Matsuo K.: **Effects of imiquimod on vulvar Paget's disease: a systematic review of literature.** Gynecol. Oncol. 2015; 139: pp. 165-171